

# Determinación del sexo fetal equino por ultrasonografía transrectal a los 120 días de gestación



**Ramírez H.<sup>(1)</sup>, Wunder M.T.<sup>(1)</sup>**

1. Centro de Medicina Reproductiva Equina, BIOTEQ

**Introducción:** En las últimas dos décadas ha sido frecuente la práctica de establecer el sexo en equinos durante la vida intrauterina. Comúnmente este examen se ha efectuado durante una ventana de tiempo estrecha (60-70 días de Gestación) y logrando imágenes ecográficas poco claras debido al pequeño tamaño de los tubérculos genitales observados y por ende con una alta proporción de diagnósticos errados. En los últimos 10 años se ha implementado ecografiar entre los 100 y 150 días de gestación, donde las gónadas de los fetos son muy grandes en proporción al tamaño corporal. Esto genera imágenes muy claras entre testículos y ovarios y por lo tanto la disminución de errores diagnósticos. El objetivo de este trabajo fue comprobar que es factible y confiable establecer el sexo del feto equino a los 120 días de gestación sin producir diagnósticos errados.

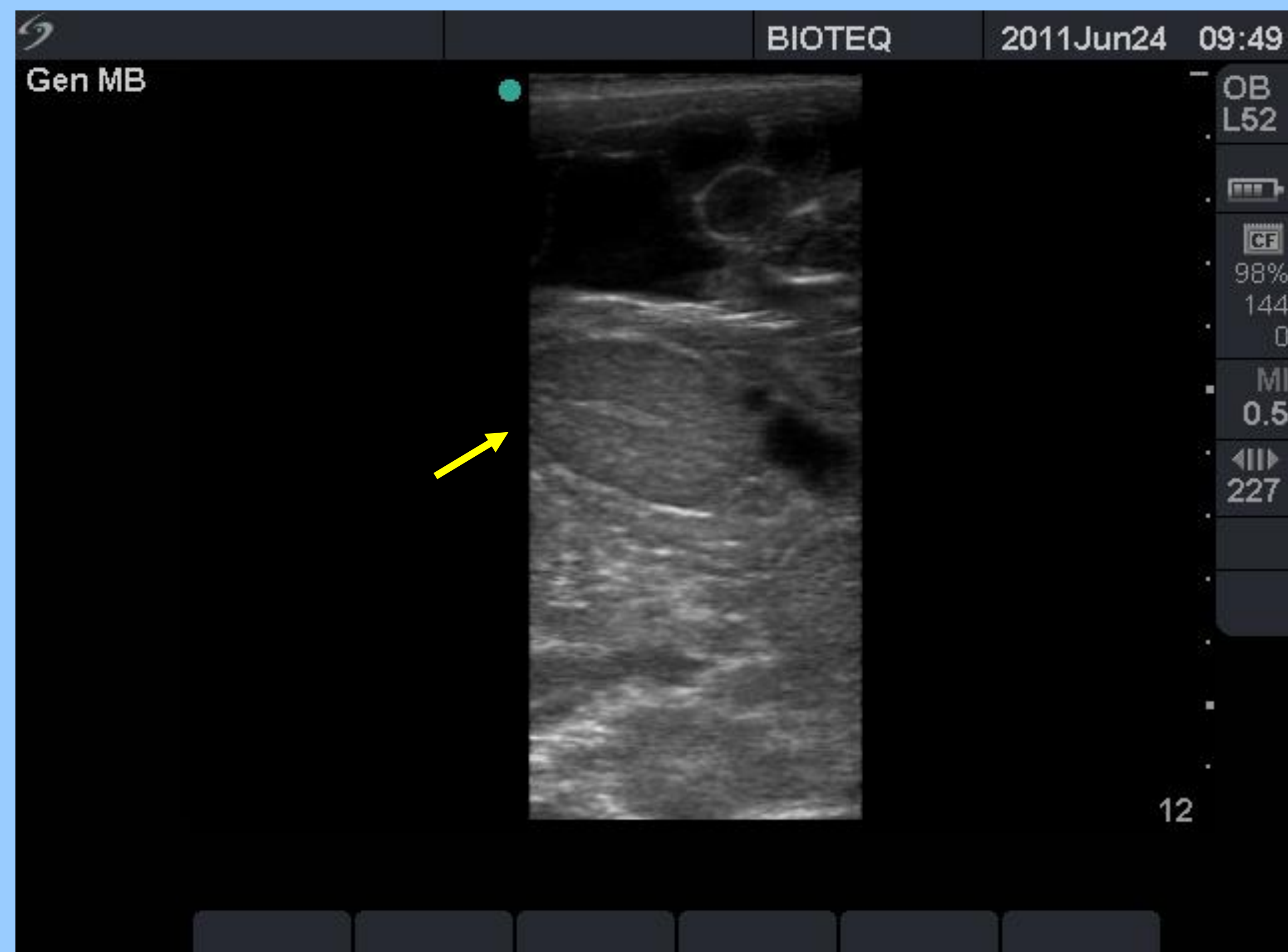


Foto 1: Imagen ecográfica de testículo fetal.

**Materiales y Método:** A los 120 días de gestación se ecografiaron un total de 357 gestaciones en yeguas raza Chilena (189), Fina Sangre de Carrera (108) y Árabe (60). Se utilizó un ecógrafo Sonosite Micromaxx con sonda lineal transrectal a 5 Mhz de frecuencia. Solo 14 yeguas fueron ecografiadas antes de los 120 días de gestación por no estar disponibles debido a traslado. Se utilizó como referencia el corazón y el estómago fetal para luego desplazarse hacia caudal y buscar las gónadas en la zona abdominal posterior.

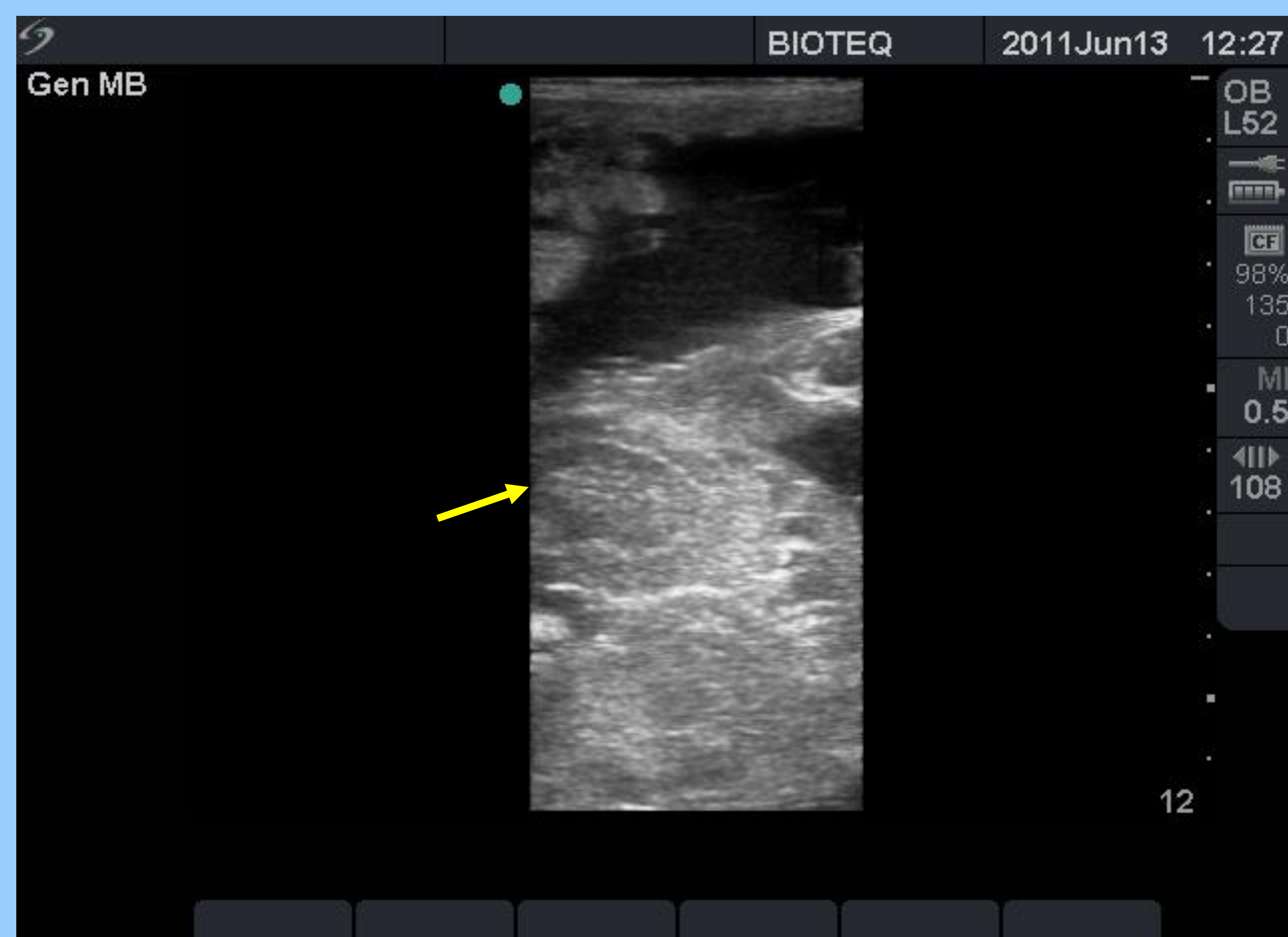


Foto 2: Imagen ecográfica de ovario fetal.

**Resultados y Discusión:** Los ovarios se observaron ovoides con una zona cortical externa homogénea y ecoica y una zona medular central también homogénea y ecoica. Ambas separadas por una delgada línea anecoica. Para los testículos se observó un patrón homogéneo y ecoico en la totalidad de los órganos. Además se observó una línea hiperecoica central que recorre el eje longitudinal de los testículos correspondiente al mediastino testicular.

De las 357 gestaciones nacieron 346 neonatos y hubo 11 abortos, del total de diagnósticos 168 fueron machos y 189 hembras.

De los 108 machos nacidos, 108 fueron diagnosticados como tal previamente (100%) y de las 189 hembras nacidas, 188 fueron diagnosticadas como tal previamente (99,5%).

El rango de tiempo por cada diagnóstico post vaciamiento rectal fue de 10 a 90 seg.

**Conclusiones:** El período gestacional propuesto es confiable y eficaz para la identificación del sexo en fetos equinos mediante ultrasonografía transrectal. También permite re-examinar yeguas con sexaje dudoso con más tiempo y no necesita de mayor experiencia por parte del operador.